

Документ подписан простой электронной подписью  
Информация о владельце:  
ФИО: Братищев Игорь Викторович  
Должность: Заведующий учебным центром  
Дата подписания: 05.03.2025 14:05:49  
Уникальный программный ключ:  
7a2063fc2731e9bea93262c5b996a5ad4ab6bb10

**ПРАВИТЕЛЬСТВО МОСКВЫ**  
**ДЕПАРТАМЕНТ ЗДРАВООХРАНЕНИЯ ГОРОДА МОСКВЫ**

**СОГЛАСОВАНО**

Главный внештатный специалист  
невролог Департамента  
здравоохранения города Москвы  
Н.А. Шамалов



«9» января 2024 г.

**РЕКОМЕНДОВАНО**

Межрегиональной общественной  
организацией «Научно-  
практическое общество врачей  
неотложной медицины».  
Президент общества «НПО ВНМ»,  
академик РАН, профессор  
М.Ш. Хубутия



«9» января 2024 г.

**ДИАГНОСТИКА И ЛЕЧЕНИЕ ЭНЦЕФАЛОПАТИИ ВЕРНИКЕ**  
Методические рекомендации № 2

Москва 2024

УДК: 616.831.55-002.151- 07/08

ББК: 56.127.7 я7

Д-44

**Организация-разработчик:** Государственное бюджетное учреждение здравоохранения города Москвы «Научно-исследовательский институт скорой помощи им. Н.В. Склифосовского Департамента здравоохранения города Москвы».

**Составители:** заместитель директора – руководитель регионально-сосудистого центра, зав. научным отделением неотложной неврологии и восстановительного лечения, канд. мед. наук **Г.Р. Рамазанов**, с.н.с. научного отделения неотложной неврологии и восстановительного лечения, канд. мед. наук **Э.А. Ковалева**, м.н.с. научного отделения неотложной неврологии и восстановительного лечения, зав. неврологическим отделением для больных с ОНМК, канд. мед. наук **Е.В. Шевченко**, м.н.с. научного отделения неотложной неврологии и восстановительного лечения **Х.В. Коригова**, м.н.с. научного отделения неотложной неврологии и восстановительного лечения **Л.Х-Б. Ахматханова**, в.н.с. научного отделения неотложной неврологии и восстановительного лечения, зав. отделением реанимации и интенсивной терапии для больных с ОНМК, канд. мед. наук **И.С. Алиев**, м.н.с. научного отделения неотложной неврологии и восстановительного лечения **А.М. Измайлова**

**Рецензенты:** профессор кафедры неврологии, нейрохирургии и медицинской генетики ФГБОУ ВО РНИМУ им. Н.И. Пирогова, докт. мед. наук **А.В. Лебедева**, заведующий неврологическим отделением ГБУЗ ГКБ им. В.В. Виноградова ДЗМ, канд. мед. наук **О.П. Артюков**

Диагностика и лечение энцефалопатии Вернике: методические рекомендации / составители: Г.Р. Рамазанов, Э.А. Ковалева, Е.В. Шевченко [и др.]. – М.: ГБУЗ «НИИ СП им. Н.В. Склифосовского ДЗМ» – М., 2023. – 35 с.

Принято решение Экспертным советом по науке Департамента здравоохранения города Москвы и Межрегиональной общественной организацией «Научно-практическое общество врачей неотложной медицины» город Москвы (Протокол № 1/1 от 10.01.2024 г.) рекомендовать методические рекомендации к печати и последующему внедрению в практику московского здравоохранения.

**Предназначение:** методические рекомендации посвящены вопросам диагностики и лечения энцефалопатии Вернике, рекомендованы для врачей общей практики, анестезиологов-реаниматологов и неврологов.

*Данный документ является собственностью Департамента здравоохранения города Москвы и не подлежит тиражированию и распространению без соответствующего разрешения*

ISBN

© ГБУЗ «НИИ СП им. Н.В. Склифосовского ДЗМ», 2024

© Коллектив авторов, 2024

## СОДЕРЖАНИЕ

Нормативные ссылки.....	4
Обозначения и сокращения.....	5
Введение .....	6
Патофизиология и этиология энцефалопатии Вернике .....	7
Клинические проявления энцефалопатии Вернике .....	14
Диагностика энцефалопатии Вернике .....	18
Лечение энцефалопатии Вернике .....	24
Профилактика энцефалопатии Вернике .....	26
Заключение .....	28
Список использованных источников.....	29

## **НОРМАТИВНЫЕ ССЫЛКИ**

В настоящем документе использованы ссылки на следующие нормативные документы:

Федеральный закон от 21 ноября 2011 г. N 323-ФЗ «Об основах охраны здоровья граждан в Российской Федерации».

Федеральный закон от 25.12.2018 № 489-ФЗ «О внесении изменений в статью 40 Федерального закона «Об обязательном медицинском страховании в Российской Федерации» и Федеральный закон «Об основах охраны здоровья граждан в Российской Федерации» по вопросам клинических рекомендаций".

## ОБОЗНАЧЕНИЯ И СОКРАЩЕНИЯ

$\alpha$ -КГ –  $\alpha$ -кетоглутарат  
 $\alpha$ -КГД –  $\alpha$ -кетоглутаратдегидрогеназа  
АТФ – аденозинтрифосфат  
Ацетил-КоА – ацетил-коэнзим А  
ГАМК – гамма-аминомасляная кислота  
ГЭБ – гематоэнцефалический барьер  
ЖКТ – желудочно-кишечный тракт  
ИВЛ – искусственная вентиляция легких  
НАД – никотинамидадениндинуклеотид  
НАДФ – никотинамидадениндинуклеотидфосфат  
МРТ – магнитно-резонансная томография  
ПДГ – пируватдегидрогеназа  
ТМФ – тиаминмонофосфат  
ТПФ – тиаминпирофосфат  
ЭВ – энцефалопатия Вернике  
ADC – коэффициент диффузии  
DWI – диффузионно-взвешенные изображения  
NO – оксид азота  
NOS – синтаза оксида азота  
ONOO- – пероксинитрат  
ПО – перекисное окисление

## ВВЕДЕНИЕ

Энцефалопатия Вернике (ЭВ) – жизнеугрожающее заболевание, вызванное острым или хроническим дефицитом тиамина, сопровождающееся отеком ствола головного мозга с развитием общемозговых и/или очаговых симптомов повреждения центральной нервной системы, и требующее незамедлительного лечения с целью предотвращения развития тяжелой инвалидизации и смерти.

Впервые ЭВ описана Карлом Вернике под названием острого верхнего геморрагического полиоэнцефалита в 1881 году у пациентки со стенозом привратника желудка и неукротимой рвотой. Диагноз был подтвержден аутопсией, на которой были выявлены точечные кровоизлияния с двух сторон вдоль стенки третьего желудочка головного мозга. Карл Вернике сформулировал триаду классических клинических симптомов данного заболевания: остро возникшая энцефалопатия, атактическая походка и офтальмоплегия и/или нистагм [84].

Частота развития ЭВ в популяции составляет примерно 1,5% [21]. На основании результатов аутопсии распространенность ЭВ варьирует от 1 до 3% на 100 000 населения в год [27, 40, 47]. У лиц, злоупотребляющих алкоголем, встречаемость ЭВ достигает 80%, у пациентов после бариатрических операций – около 8% [3]. У мужчин ЭВ встречается в 1,7 раза чаще, чем у женщин. Средний возраст развития заболевания варьирует от 30 до 50 лет [21, 26, 79].

Несвоевременно начатая терапия при ЭВ является причиной необратимых изменений головного мозга, тяжелой инвалидизации, а в 20% случаев – летального исхода. У 59% пациентов с хроническим алкоголизмом ЭВ приводит к летальному исходу [7, 54].

## ПАТОФИЗИОЛОГИЯ И ЭТИОЛОГИЯ ЭНЦЕФАЛОПАТИИ ВЕРНИКЕ

Тиамин – водорастворимый витамин, содержащийся во многих продуктах питания, включая мясо, бобовые, семена подсолнечника, овощи и продукты из цельного или обогащенного зерна [24, 33]. В растениях тиамин существует в свободной форме. В продуктах животного происхождения более 95% витамина В1 находится в виде тиаминпирофосфата (ТПФ), фосфорилированной и биологически активной форме тиамина [18]. Усвоение тиамина из пищи высокое, однако он быстро разрушается в щелочной среде (при pH >8) и при высоких температурах [38].

Всасывание тиамина наиболее эффективно в верхних отделах тощей кишки и в меньшей степени в двенадцатиперстной и подвздошной. У тонкого кишечника двойная система всасывания тиамина. При низких концентрациях всасывание витамина В1 является активным процессом, опосредованным переносчиком и зависящим от натрий-зависимой АТФ-азы [38]. При высоких концентрациях (>2,5 мг) абсорбция происходит посредством пассивной диффузии [18, 28, 65].

Всасывание тиамина в кишечнике зависит от достаточности питания, а также от употребления алкоголя. Недоедание может уменьшить энтеральное всасывание тиамина примерно на 70%, снижая его уровень в крови на 30-90% ниже нормы [56, 76]. Алкоголь сам по себе может снизить абсорбцию витамина В1 на 50% у трети пациентов, не страдающих от истощения [75]. Этанол препятствует натрий-зависимому механизму активного транспорта тиамина из клеток слизистой оболочки через базолатеральную мембрану энтероцитов, но не через мембрану щеточной каемки [38].

Исследование Smithline HA и соавт. (2012) с участием здоровых добровольцев показало, что высокие концентрации тиамина в крови быстро достижимо при пероральном приеме тиамина гидрохлорида в дозе до 1500 мг [65].

В крови тиамин находится в свободной форме, в связи с альбумином или в виде тиаминмонофосфата (ТМФ) [38, 73]. Транспорт тиамина в эритроциты и/или лейкоциты происходит посредством облегченной диффузии [18]. Эритроциты и лейкоциты содержат около 90% тиамина крови, преимущественно в форме ТПФ [80]. Когда концентрация витамина В1 в крови низкая, транспорт в другие ткани осуществляется путем активного натрий-зависимого механизма, аналогичного энтеральной абсорбции. Высокие концентрации тиамина всасываются в ткани путем пассивной диффузии [18, 38].

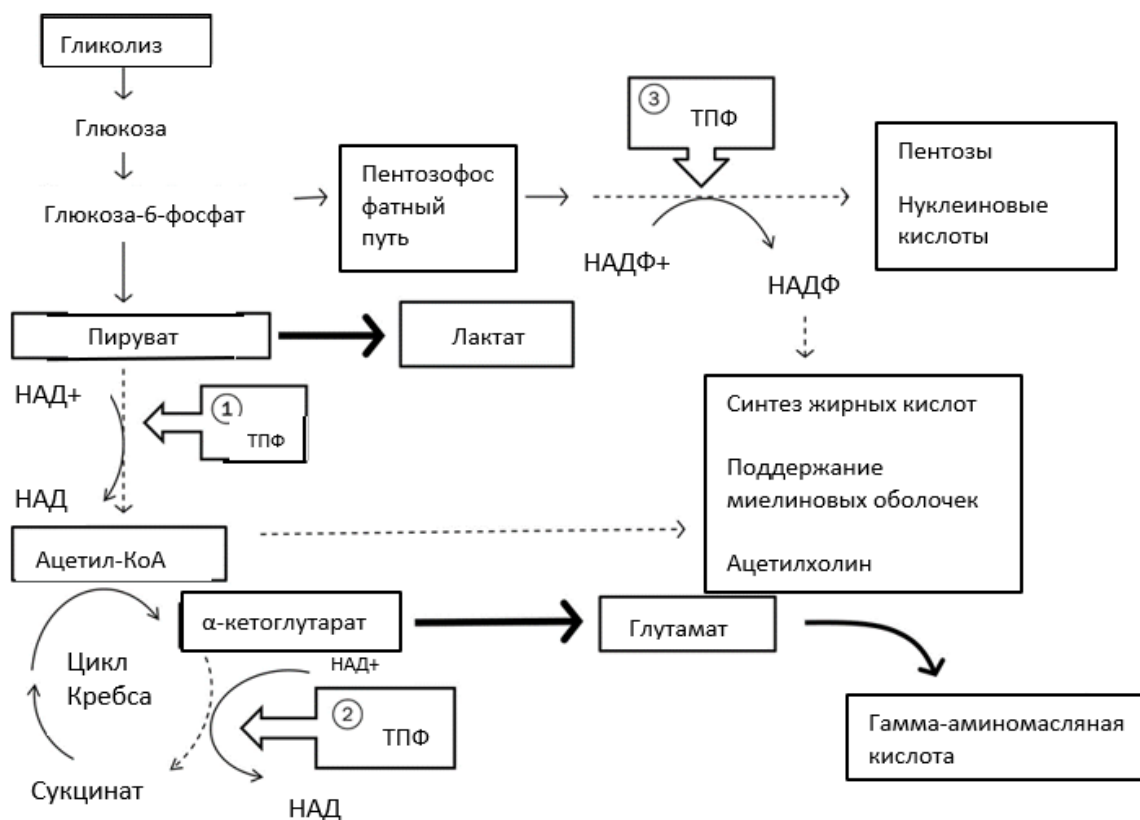
Свободный тиамин и ТМФ может проникать через клеточные мембраны и обнаруживается во внеклеточной жидкости, плазме и цереброспинальной жидкости [18, 38]. После всасывания в желудочно-

кишечном тракте большая часть свободного тиаминa транспортируется в печень и фосфорилируется до его активной формы – ТПФ [38].

Самые высокие концентрации тиаминa в сердце (0,28-0,79 мг/100 г), почках (0,24-0,58 мг/100 г), печени (0,20-0,76 мг/100 г) и головном мозге (0,14-0,44 мг/100 г), при этом концентрация в мозге сохраняется длительнее всего [18]. Ни в одной ткани нет значительных запасов витамина В1. Период полураспада тиаминa у человека составляет от 9,5 до 18,5 дней [18, 38]. Общее количество тиаминa у здорового взрослого человека составляет около 30 мг, при этом 40% депонировано в мышцах [73]. Ограниченные запасы витамина В1, короткий период полураспада и постоянная потребность в использовании тиаминa в метаболических процессах приводит к необходимости постоянного его приема [24, 33, 53].

Тиамин играет важную коферментную и некоферментную роль в организме, в частности, в преобразовании энергии, синтезе пентоз и никотинамидадениндинуклеотидфосфата (НАДФ), а также в мембранной и нервной проводимости [38]. При преобразовании энергии тиамин является кофактором для нескольких ферментов, участвующих в реакциях декарбоксилирования и дегидрирования (рис. 1) [18, 38]. Тиаминпирофосфат является кофактором для нескольких ферментов, играющих роль в окислительном и неокислительном метаболизме углеводов. В окислительном метаболизме ТПФ необходим для митохондриального мультиферментного комплекса (ПДГ), осуществляющего превращение пирувата в ацетил-коэнзим А (ацетил-КоА). Комплекс пируватдегидрогеназы включает три фермента: ТПФ-зависимая пируватдекарбоксилаза, дигидролипоилтрансацилаза, зависимая от липоевой кислоты, и рибофлавин-зависимая дигидролипоилдегидрогеназа. Действие ПДГ требует участия еще трех витаминов, кроме тиаминa: рибофлавина (витамин В2), ниацина (витамин В3) и пантотеновой кислоты (витамин В5) [18, 38]. Также необходимы магний и аденозинтрифосфат (АТФ) [38]. Дефицит тиаминa снижает способность пирувата проникать в митохондрии через комплекс ПДГ, вызывая превращение пирувата в лактат под действием цитозольного фермента лактатдегидрогеназы [18, 38]. Таким образом, при нехватке витамина В1 может развиваться лактоацидоз из-за неспособности пирувата проникать в митохондрии и подвергаться аэробному метаболизму, при котором ацетил-КоА инициирует его окисление через цикл Кребса [33, 34, 42].





**Рисунок 1** - Ферменты, в которых тиамин служит кофактором углеводного обмена: ацетил-КоА, окисленный никотинамидадениндинуклеотид (НАД<sup>+</sup>), восстановленный НАД (НАД), окисленный НАДФ (НАДФ<sup>+</sup>), восстановленный НАДФ (НАДФ), ТПФ.

**Примечание** - 1. Пируватдегидрогеназный комплекс; 2. Комплекс  $\alpha$ -кетоглутаратдегидрогеназы ( $\alpha$ -КГД); 3. Транскетолаза. При дефиците тиамина пируват превращается в лактат, а  $\alpha$ -кетоглутарат – в глутамат (обозначено жирными стрелками).

В рамках окислительного метаболизма ТПФ также необходим в качестве кофактора для митохондриального фермента  $\alpha$ -КГД, ответственного за превращение  $\alpha$ -кетоглутарата ( $\alpha$ -КГ) в сукцинил-коэнзим А в цикле Кребса [38]. Для действия  $\alpha$ -КГД также необходимы ниацин (в виде НАД) и пантотеновая кислота (в виде коэнзима А). Следовательно, при дефиците тиамина возможно накопление  $\alpha$ -кетоглутарата. Однако цикл Кребса может продолжаться, несмотря на нарушение активности  $\alpha$ -КГД, минуя этап метаболизма глутамата и гамма-аминомасляной кислоты (ГАМК), который может составлять 10% активности цикла Кребса [70].

В неокислительном углеводном обмене ТПФ является коферментом транскетолазной реакции пентозофосфатного пути, в котором происходит взаимное превращение углеводов различной длины [18, 38]. Этот путь необходим для образования пентоз с целью синтеза нуклеиновых кислот и НАДФ для синтеза жирных кислот, поддержания миелиновых оболочек и

функции мембраны нейронов [38]. Кроме того, НАДФ необходим для восстановления глутатиона, с целью поддержания нормальной структуры эритроцитов и гемоглобина [18].

В дополнение к своим коферментным функциям, ТПФ играет роль в поддержании структуры и функционировании нейронов, а также в метаболизме головного мозга [10, 18, 38, 42]. Тиамин защищает нейроны сетчатки от токсического действия глутамата и способствует выживанию нейронов гиппокампа [30, 35]. Роль тиамина в нервной передаче:

1. катализатор в механизме  $\text{Na}^+$ -проницаемости;
2. тиаминпирофосфат участвует в поддержании фиксированного отрицательного заряда на внутренней поверхности мембраны нейрона [18].

Кроме того, тиамин и/или некоторые из его фосфатных эфиров облегчают нейротрансмиссию, вероятно, за счет потенцирования высвобождения нейротрансмиттеров ацетилхолина, допамина и норадреналина [29, 62, 89].

Изменения в головном мозге, возникающие при дефиците тиамина, могут быть связаны с некоферментными эффектами тиамина в поддержании структуры и функции нейронов и/или нарушением его коферментных ролей, необходимых для ПВГ и  $\alpha$ -КГД [10, 42]. Biasioli S. И соавт. (1984) обнаружили, что транскетолаза, коферментом которой является ТПФ, входит в состав миелиновых нервных волокон и отвечает за поддержание целостности миелиновых оболочек [69]. Таким образом, нарушения в центральной нервной системе, наблюдаемые при дефиците тиамина, могут быть связаны с недостатком энергии, снижением количества ацетилхолина и/или замедлением передачи нервных импульсов [23, 41, 42].

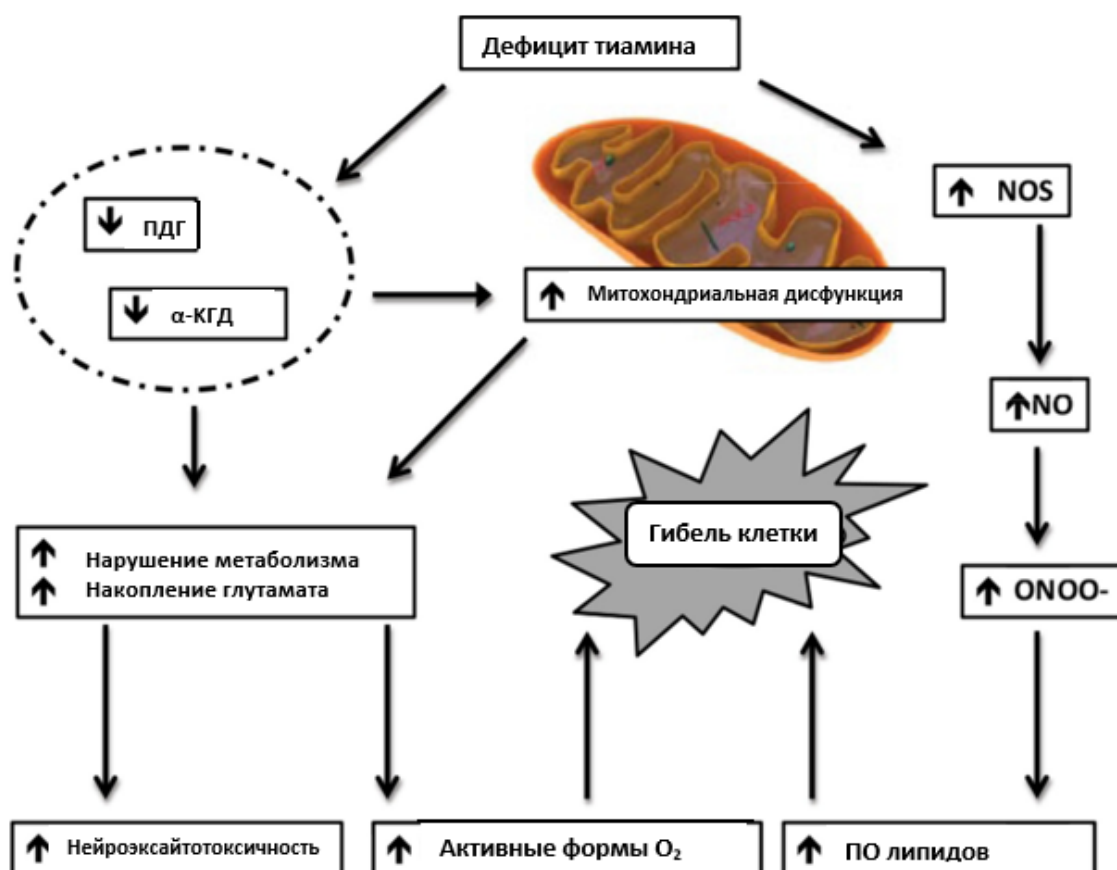
У пациентов с ЭВ избирательно повреждаются подкорковые структуры (таламус и сосцевидные тела), нижние холмики четверохолмия и ствол головного мозга (включая вестибулярные ядра и оливы) [41]. Причина такой селективной нейродегенерации в настоящее время остается не ясна [42].

Снижение активности тиамин-зависимой  $\alpha$ -КГД увеличивает проницаемость гематоэнцефалического барьера (ГЭБ) для  $\alpha$ -КГ [38]. В ткани головного мозга  $\alpha$ -КГ превращается в глутамат посредством восстановительного аминирования под воздействием пиридоксин-зависимого фермента глутамат синтетазы [38, 42]. В дальнейшем глутамат под воздействием В6-зависимой глутаматсинтазы может метаболизироваться до ГАМК, которая является тормозным нейромедиатором [18, 38, 42]. Кроме того, снижение активности  $\alpha$ -КГД может сопровождаться нарушением энергетического метаболизма и накоплению лактата в головном мозге, что приводит к гибели нейронов [13, 14, 23].

При дефиците тиамина увеличивается выработка активных форм кислорода в ткани головного мозга [44, 58, 59]. Возникающий окислительный стресс и является одним из звеньев патогенеза ЭВ [42]. Маркеры окислительного стресса включают в себя: повышенную активность нейрональной пероксидазы, усиление регуляции провоспалительных цитокинов, включая фактор некроза опухоли- $\alpha$ , интерлейкин-18 и интерлейкин-6, повышенную экспрессию гемоксигеназы и молекул межклеточной адгезии-1, а также активация микроглии [36, 42, 55, 77]. Установлено, что тиаминовая недостаточность избирательно индуцирует нейрональную экспрессию хемокинового моноцитарного хемоаттрактантного белка-1 в субмедиальном ядре таламуса, что приводит к активации микроглии и, как следствие, нейродегенерации. Yang G. и соавт. (2011) описали снижение активности  $\alpha$ -КГД и активацию микроглии у пациентов с ЭВ [55].

Действие оксида азота (NO) приводит к избирательному повреждению таламуса при недостаточности тиамина [42, 43, 58, 59]. Оксид азота в тканях синтезируется из L-аргинина под действием ферментов NO-синтетаз [68]. При дефиците тиамина отмечена повышенная экспрессия и активность NO-синтетаз [45]. Оксид азота может реагировать с супероксидным радикалом с образованием пероксинитрита, токсичного для нейронов [42]. Более того, оксида азота обладает способностью разрушать ГЭБ и оказывать ингибирующее действие на активность  $\alpha$ -КГД и цитохром-С-оксидазы в митохондриях и нейронах [12, 58]. Таким образом, оксида азота и пероксинитрит-опосредованная дисфункция и повреждение митохондрий играют роль в патогенезе гибели нейрональных клеток при дефиците тиамина [42].

Отек головного мозга при ЭВ является обратимым и регрессирует после введения тиамина [42]. Механизм развития отека мозга при ЭВ не ясен, но возможной причиной является нарушение ГЭБ. Кроме того, так как лактат-ацидоз – основное последствие тиаминовой недостаточности, то продукция лактата астроцитами вероятнее всего приводит к цитотоксическому отеку [4]. Набухание астроцитов ведет к высвобождению глутамата, что усиливает его эксайтотоксичность [9, 67]. Чрезмерная стимуляция нейронов глутаматом приводит к повышению концентрации внеклеточного калия, что также может способствовать устойчивой деполяризации клетки, дополнительно способствуя отеку и эксайтотоксическим повреждениям (рис. 2) [42].



**Рисунок 2** - Нейроэксайтотоксичность, вызванная дефицитом тиамина, активные формы кислорода, перекисное окисление липидов и гибель клеток.

**Примечание** - α-КГД – α-кетоглутаратдегидрогеназа, NOS – синтаза оксида азота, NO – оксид азота; ONOO- – пероксинитрат, ПДГ – пируватдегидрогеназа, ПО – перекисное окисление.

Экскреция тиамина, ТПФ и ТМФ, превышающих потребности организма, производится почками в неизменном виде или в форме продуктов распада [38, 73]. Потери тиамина увеличиваются до 2 раз от исходного уровня при использовании петлевых диуретиков, таких как фуросемид [78].

Рекомендуемая суточная потребность витамина В1 для мужчин, женщин и беременных и кормящих женщин составляет 1,1, 1,2 и 1,4 мг/сут, соответственно [24].

Не существует верхнего допустимого уровня приема тиамина [24]. Пероральный прием больших доз витамина В1 (500 мг/сутки) в течение 1 месяца и более не вызывал каких-либо побочных эффектов [81].

Самая высокая распространенность ЭВ зафиксирована среди пациентов с хроническим алкоголизмом – 50% всех случаев ЭВ алкогольной этиологии [13, 21, 56, 70, 76]. Причинами развития ЭВ у людей с алкоголизмом являются недоедание вследствие частой замены богатых

питательными веществами продуктов употреблением алкоголя и алкогольный цирроз, который приводит к нарушению хранения тиамин в печени [24].

Пациенты после бариатрической операции подвержены повышенному риску развития тиаминовой недостаточности и, как следствие, ЭВ по нескольким причинам, включая ограничение потребления питательных веществ и несоблюдение режима приема витаминных добавок [32, 57]. Кроме того, комбинированные рестриктивные и мальабсорбтивные бариатрические операции, такие как шунтирование желудка по Ру, увеличивают риск развития дефицита тиамин из-за обхода двенадцатиперстной и тощей кишки, которые являются основными местами всасывания витамина В1 [32, 37, 66]. По данным Lakhani S.V. и соавт. (2008), у 49% пациентов после желудочного шунтирования уровень ТПФ был ниже референсных значений, что связано с избыточным бактериальным ростом в тонкой кишке [64]. Энцефалопатия Вернике является наиболее ранним осложнением тиаминовой недостаточности вследствие бариатрических операций, риск развития ее выше у женщин и пациентов пожилого возраста [49, 66].

Другими факторами риска развития дефицита витамина В1 являются алиментарная недостаточность (нервная анорексия, голодание, несбалансированное питание и т.д.), нарушение всасывания тиамин в ЖКТ (например, из-за злокачественных новообразований, желудочно-кишечного свища или других заболеваний), неукротимая рвота (во время беременности, химиотерапии и др.), уменьшение депонирования витамина В1 вследствие заболеваний печени, а также хронический гемодиализ и заболевания щитовидной железы [25].

## КЛИНИЧЕСКИЕ ПРОЯВЛЕНИЯ ЭНЦЕФАЛОПАТИИ ВЕРНИКЕ

Дефицит тиамина не всегда проявляется клинически. Более того, не существует определенного порогового уровня витамина В1 в сыворотке крови или эритроцитах, при котором развиваются симптомы тиаминовой недостаточности [33]. Энцефалопатия Вернике развивается спустя примерно 4-6 недель с момента возникновения дефицита витамина В1 [15].

Симптомы дефицита тиамина, предшествующие дебюту ЭВ, не являются патогномоничными и могут включать:

- головную боль,
- снижение аппетита,
- боль в эпигастральной области,
- тошноту,
- расстройство стула,
- раздражительность,
- повышенную утомляемость,
- парестезии в конечностях [1, 15].

Предикторами развития ЭВ неалкогольного генеза являются рвота (в 82% случаев) и значительная потеря веса (в среднем на 18,3 кг) [85].

Классическая триада симптомов, характерных для ЭВ, включает:

- расстройство сознания,
- глазодвигательные нарушения,
- атаксию [20].

Нарушение сознания – наиболее распространенный симптом, встречается у 34-82% пациентов с ЭВ [86]. Кроме снижения уровня бодрствования вплоть до комы, возможны качественные расстройства сознания: дезориентация в пространстве, спутанность, делирий. Количественные и качественные расстройства сознания связаны с повреждением ретикулярной формации на уровне срединных ядер таламуса и мамиллярных тел [15]. Качественные расстройства сознания как единственный клинический симптом чаще наблюдают при ЭВ неалкогольной этиологии и могут быть причиной несвоевременной диагностики и/или позднего начала терапии [16].

Глазодвигательные нарушения – вторая по частоте группа симптомов ЭВ, которые выявляют у 75% пациентов [83]. Полную офтальмоплегию наблюдают редко, наиболее часто выявляют нистагм, преимущественно горизонтальный. Также возможны диплопия, снижение реакции на свет, двусторонняя нейропатия отводящих нервов и паралич других

глазодвигательных мышц. Глазодвигательные нарушения являются следствием вовлечения в патологический процесс среднего мозга и моста, а именно ядер глазодвигательного и отводящего нервов [52].

Атаксию выявляют примерно у половины пациентов с ЭВ, а проявления ее варьируют от шаткости при ходьбе до полной неспособности стоять. Атаксия верхних конечностей возникает значительно реже. Развитие атаксии обусловлено повреждением червя мозжечка и вестибулярных путей [52, 83].

При ЭВ неалкогольного генеза чаще, чем у пациентов с хроническим алкоголизмом, возникают глазодвигательные нарушения, но при этом реже развивается атаксия [25]. По данным Sechi G. и соавт. (2007), встречаемость полной триады симптомов при ЭВ на фоне длительного злоупотребления алкоголем составляет лишь 14% случаев, в то время как при неалкогольной ЭВ – достигает 62% [63].

К редким проявлениям ЭВ относят:

- гипо-/ реже гипертермию, возникающую при повреждении заднего отдела гипоталамуса,
- снижение слуха вплоть до глухоты на поздних стадиях заболевания,
- эпилептические приступы вследствие чрезмерного высвобождения глутамата и дисбаланса между уровнями ГАМК и глутамата,
- артериальную гипотензию, тахикардию, синкопальные состояния [15, 52].

Периферическая нейропатия нижних конечностей может возникнуть при прогрессировании заболевания и включает парестезии, слабость и боль в дистальных отделах конечностей [15].

Диагноз ЭВ является клиническим, в связи с этим необходима высокая настороженность, особенно у пациентов с отягощенным анамнезом [20]. В 19% случаев в дебюте заболевания нет ни одного симптома из классической триады, однако в дальнейшем как правило появляются один или несколько признаков [63].

В 2010 году Европейская федерация неврологических обществ (European Federation of Neurological Societies) разработала диагностические критерии ЭВ алкогольного генеза. Для верификации диагноза ЭВ у пациентов с хроническим алкоголизмом необходимо наличие двух из 4-х следующих критериев:

1. недостаточность питания в анамнезе, связанная с употреблением алкоголя;
2. глазодвигательные нарушения;
3. нарушения равновесия;

4. нарушение сознания или умеренное когнитивное снижение [31].

Данные критерии также применимы для установления диагноза ЭВ неалкогольного генеза. Чувствительность данных критериев для диагностики ЭВ, в том числе в сочетании с синдромом Корсакова, составляет 85% [31]. Однако не специфичность симптомов и совпадение клинической картины с алкогольным делирием часто затрудняет диагностику ЭВ.

Энцефалопатия Вернике может приводить к необратимому повреждению головного мозга, тяжелой инвалидизации, а в 15-20% случаев к летальному исходу [5].

По данным Manzo G. и соавт. (2014), у 85% выживших развивается синдром Корсакова [52]. Энцефалопатия Вернике – острый период синдрома Вернике-Корсакова, в хронической стадии которого возникает синдром Корсакова.

Синдром Корсакова впервые описан в 1887 году Сергеем Сергеевичем Корсаковым как нарушение памяти на актуально происходящие события, сопровождающееся дезориентацией в пространстве и времени, в сочетании с полинейропатией [2].

Синдром Корсакова чаще возникает у нелеченых пациентов с ЭВ и обусловлен повреждением дорсальных отделов таламуса и сосцевидных тел [15].

Синдром Корсакова включает следующие клинические симптомы:

- антероградную амнезию,
- ретроградную амнезию,
- конфабуляции,
- расстройство исполнительных функций,
- эмоциональные нарушения [88].

Для синдрома Корсакова характерны выраженная антероградная, и в меньшей степени ретроградная амнезия. Долговременная память у пациентов с синдромом Корсакова, как правило остается сохранной, в то время как происходит амнезия событий, произошедших в недавнем прошлом. Это может приводить к возникновению конфабуляций – вымышленных воспоминаний, которые больной воспринимает как правдивые и таким образом восполняет пробелы, возникшие в результате потери памяти. Пациенты с синдромом Корсакова также могут испытывать трудности с правильным определением временной последовательности событий [15].

У многих пациентов с синдромом Корсакова выявляют нарушения исполнительных функций, такие как трудности инициирования, планирования, организации и регулирования поведения. Самостоятельно пациенты часто не осознают свои проблемы в повседневной деятельности в связи с развитием анозогнозии [15].



Эмоциональные изменения при синдроме Корсакова различны, могут включать апатию, заторможенность или легкую эйфорию. Кроме того, синдром Корсакова очень часто сопровождается развитием периферической нейропатии [39].

Остро возникшие расстройства сознания и другие клинические симптомы ЭВ в большинстве случаев регрессируют на фоне своевременно начатого лечения, в то время как подостро развивающиеся изменения психического статуса при синдроме Корсакова часто являются необратимыми [5].

Многообразие клинических симптомов, а также невысокая настороженность врачей в отношении ЭВ (до 80% случаев ЭВ не выявляют во время обычного клинического обследования), затрудняют диагностику и своевременное начало лечения [40].

## ДИАГНОСТИКА ЭНЦЕФАЛОПАТИИ ВЕРНИКЕ

Оценку уровня витамина В1 до начала терапии можно проводить для подтверждения предполагаемого дефицита [33]. Однако, учитывая то, что ЭВ является жизнеугрожающим заболеванием, необходимо начинать лечение тиаминотерапией основываясь только лишь на клинических данных без лабораторного подтверждения дефицита [1, 33].

Концентрацию тиаминотерапии можно измерить в плазме или сыворотке крови, однако до 90% витамина В1 находится в эритроцитах и лейкоцитах, и лишь менее 10% содержится в плазме [33, 72]. В связи с этим, оценка уровня тиаминотерапии в плазме или сыворотке крови обладает низкой диагностической ценностью [72, 80]. Кроме того, некоторые заболевания могут влиять на концентрацию витамина В1 в плазме и сыворотке крови. Так, уровень тиаминотерапии в сыворотке крови временно снижается у пациентов с сепсисом, множественными травмами и после аортокоронарного шунтирования [22, 51, 71]. Заместительная почечная терапия также может значительно снизить содержание витамина В1 в плазме, предположительно за счет нарушения его всасывания, поэтому тиаминотерапия необходимо включать в поливитаминовую терапию, предназначенную для пациентов, находящихся на диализе [8]. У пациентов с острым повреждением печени, напротив, концентрация тиаминотерапии в сыворотке крови повышается [11].

Решающее значение в диагностике ЭВ принадлежит нейровизуализации [22]. При помощи компьютерной томографии (КТ) головного можно выявить области пониженной рентгеновской плотности в околосредостном сером веществе и медиальных отделах таламусов, однако в большинстве случаев КТ не информативна в острой фазе ЭВ [20].

С целью диагностики ЭВ применяют магнитно-резонансную томографию (МРТ) головного мозга, которая обладает низкой чувствительностью (53%), но высокой специфичностью (93%) [63]. Чувствительность МРТ в отношении выявления ЭВ неалкогольного генеза выше и достигает 100%, в то время как при ЭВ на фоне хронического употребления алкоголя – 53% [85].

Режимы МР сканирования, рекомендованные к выполнению пациенту с подозрением на ЭВ:

- диффузионно-взвешенные изображения (DWI),
- T2 FLAIR,
- T1,
- T2,
- T2\* SW.

Наибольшая чувствительность в отношении выявления признаков ЭВ установлена у T2 FLAIR изображений. В режиме DWI зоны повреждения

часто характеризует высокий сигнал, а измеряемый коэффициент диффузии (ADC) может быть нормальным, высоким или низким. Гиперинтенсивный сигнал в режиме DWI и повышенные значения ADC свидетельствуют о вазогенном отеке, связанном с неограниченной или повышенной диффузией молекул воды из-за относительного увеличения количества жидкости во внеклеточном пространстве. Высокий сигнал на DWI изображениях с низкими значениями ADC указывает на наличие цитотоксического отека головного мозга с ограничением диффузии молекул воды [87].

Типичные области выявления гиперинтенсивного сигнала на МРТ (в режимах T2 FLAIR, DWI, T2) при ЭВ:

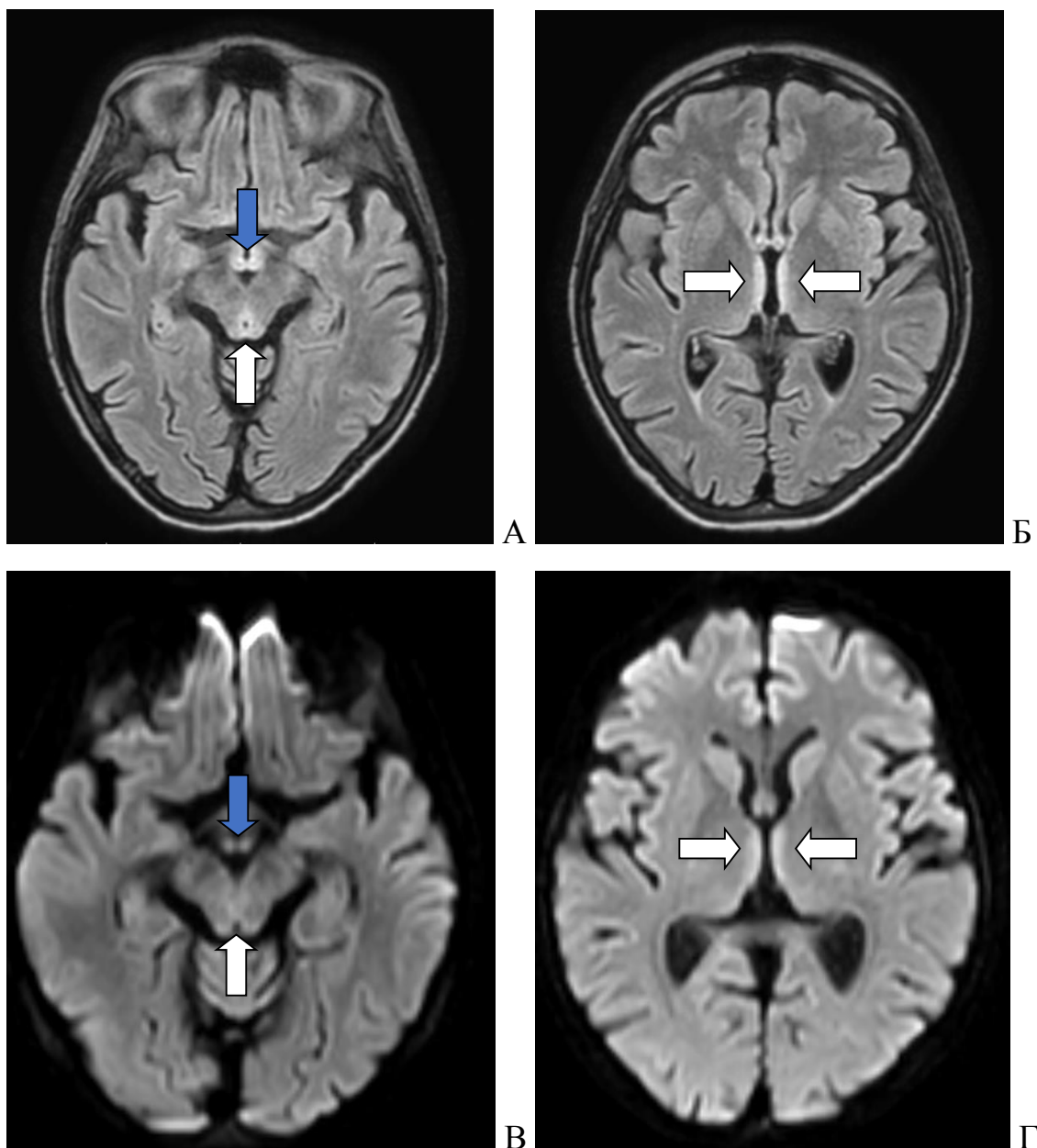
- медиальные отделы таламусов,
- мамиллярные тела,
- тектальная пластинка,
- околосводопроводная область и дно 4 желудочка (рис. 3, 4, 5).

Однако только у 58% пациентов с ЭВ выявляют изменения в данных участках головного мозга [63, 82].

Атипичные области локализации повышенного МР-сигнала (в режимах T2 FLAIR, DWI, T2):

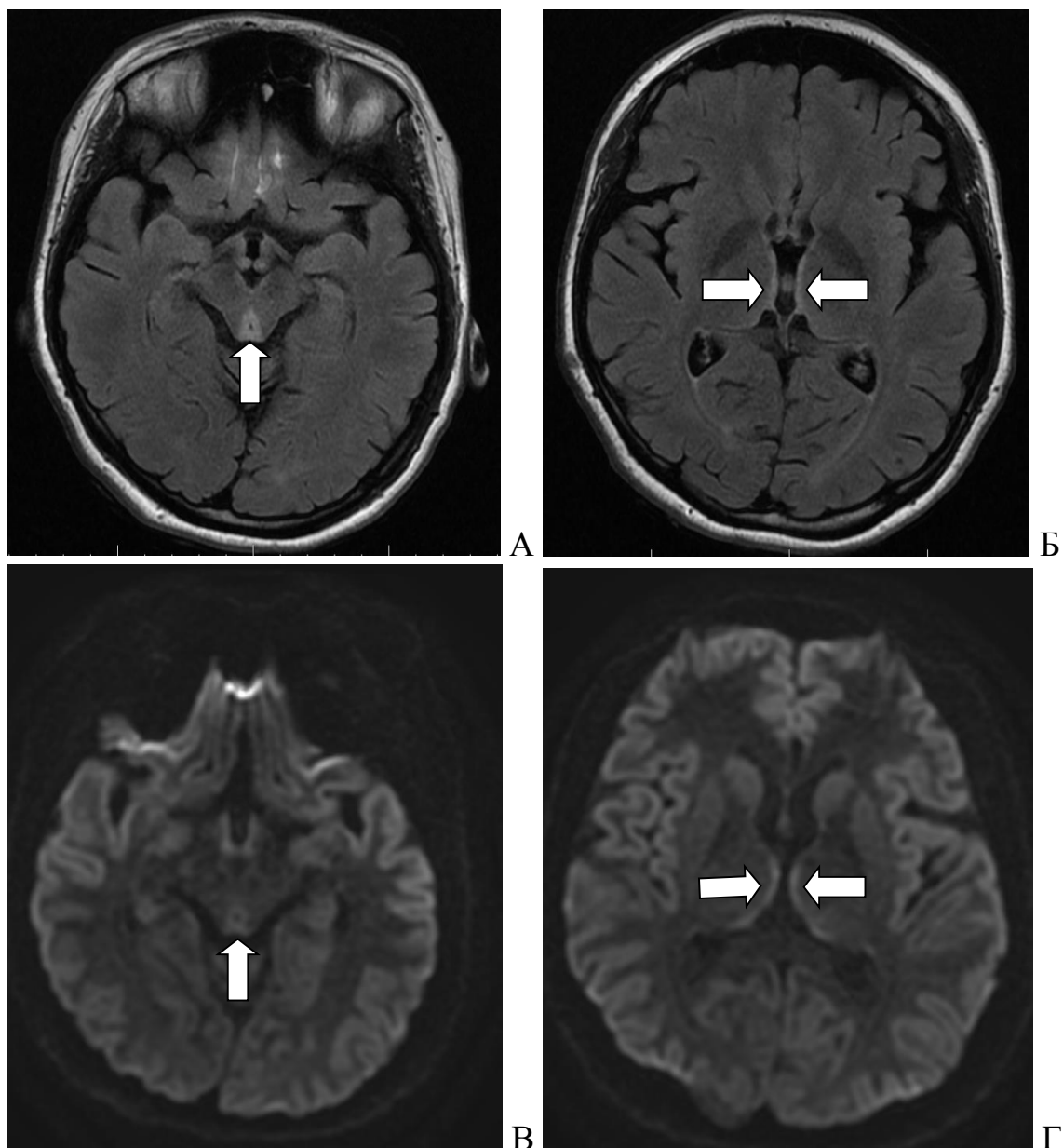
- мозжечок,
- ядра черепных нервов (VI, VII, VIII, XII пар),
- кора головного мозга (пре- и постцентральные извилины),
- базальные ганглии (скорлупа, хвостатое ядро).

Повреждение в атипичных областях при ЭВ почти всегда обнаруживают сочетано с типичными локациями [46, 52, 90]. Отсутствие изменений по данным МРТ головного мозга не исключает диагноза ЭВ [20].



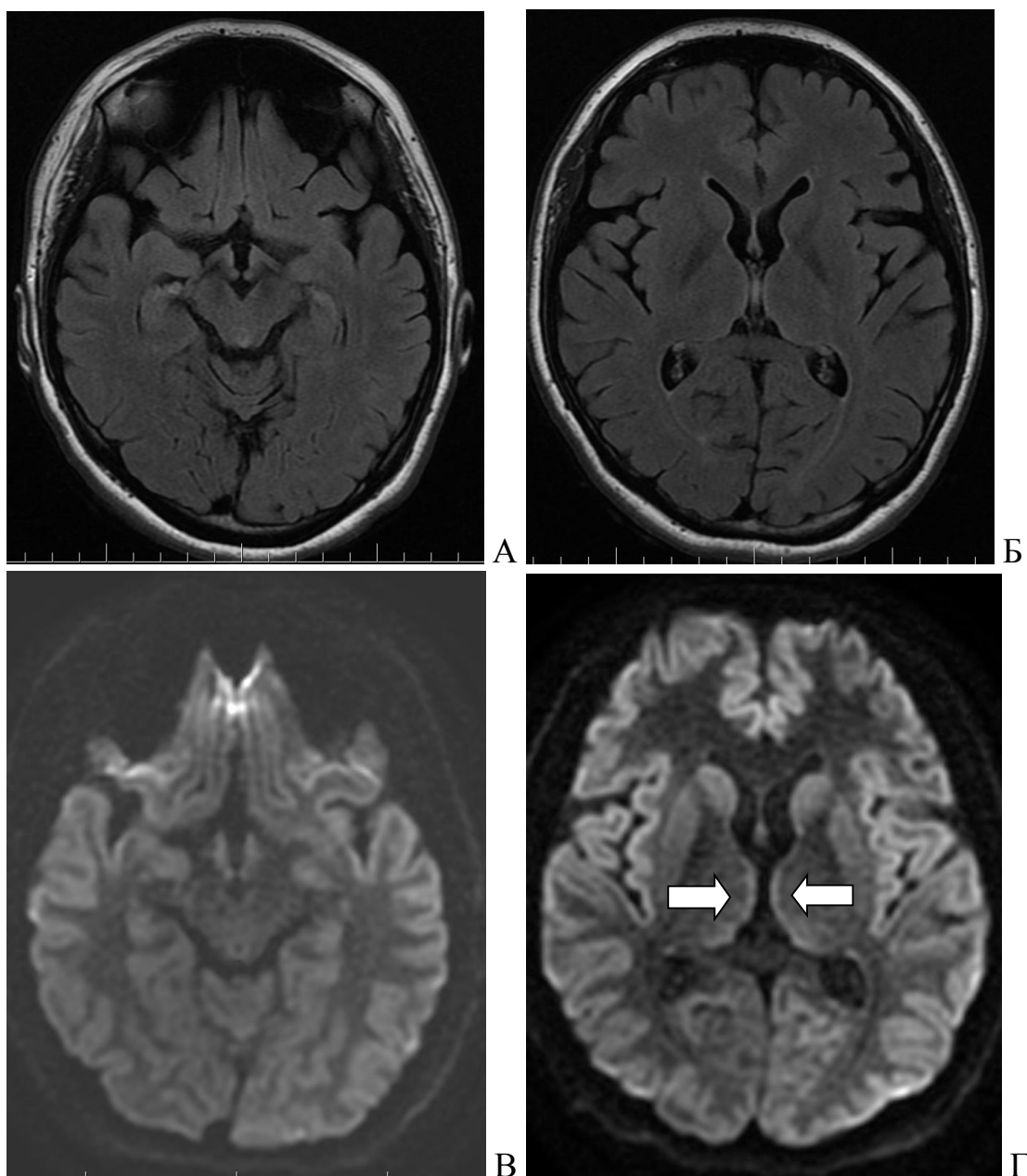
**Рисунок 3** - Магнитно-резонансная томография головного мозга пациента с энцефалопатией Вернике.

**Примечание** - А – режим сканирования T2 FLAIR, аксиальный срез, белой стрелкой указана зона высокого сигнала от околотоводопроводной области, синей – от сосцевидных тел; Б – режим T2 FLAIR, аксиальный срез, стрелками обозначены симметричные области высокого сигнала от дорсомедиальных отделов таламуса; В – режим DWI, аксиальный срез, белой стрелкой указана зона гиперинтенсивного сигнала от околотоводопроводного серого вещества, синей – от мамиллярных тел; Г – режим DWI, аксиальный срез, стрелками обозначены области гиперинтенсивного сигнала от медиальных отделов таламуса.



**Рисунок 4** - Магнитно-резонансная томография головного мозга пациента с энцефалопатией Вернике.

**Примечание** - А – режим сканирования T2 FLAIR, аксиальный срез, стрелкой указана зона высокого сигнала в области четверохолмной пластинки; Б – режим T2 FLAIR, аксиальный срез, стрелками обозначены симметричные области высокого сигнала от медиальных отделов таламуса; В – режим DWI, аксиальный срез, стрелкой указана зона слабо гиперинтенсивного сигнала от пластинки четверохолмия; Г – режим DWI, аксиальный срез, стрелками обозначены области гиперинтенсивного сигнала от медиальных отделов таламуса.



**Рисунок 5** - Магнитно-резонансная томография головного мозга пациента с энцефалопатией Вернике в динамике – регресс симптомов после терапии тиамином в течение 7 дней.

**Примечание** - А, Б – режим сканирования T2 FLAIR, аксиальные срезы, патологии не выявлено; В, Г – режим DWI, аксиальные срезы, стрелками указано незначительное повышение сигнала от медиальных отделов таламуса.

Дифференциальная диагностика ЭВ по результатам МРТ головного мозга должна быть проведена с заболеваниями, для которых характерны симметричные очаговые изменения медиальных отделов таламуса, а именно с:

- тромбозом вены Галена,
- ишемическим инсультом с окклюзией артерии Першерона,

- вирусным энцефалитом,
- острым рассеянным энцефаломиелитом,
- болезнью Маркиафавы–Биньями,
- метронидазол-индуцированной энцефалопатией [1].

Специфических изменений цереброспинальной жидкости при ЭВ не наблюдают. Уровень белка в дебюте заболевания в пределах нормы, а на поздних стадиях заболевания, как правило, превышает референсные значения [15].

Поскольку клинические проявления ЭВ переменны, диагноз в некоторых случаях верифицируют только по результатам аутопсии. Атрофию сосцевидных тел гипоталамуса выявляют у 80% пациентов с ЭВ [48].

## ЛЕЧЕНИЕ ЭНЦЕФАЛОПАТИИ ВЕРНИКЕ

Основой лечения ЭВ является незамедлительное назначение тиамина при подозрении на данное заболевание, так как при раннем начале терапии, клинические и радиологические симптомы ЭВ обратимы, вплоть до полного восстановления: регресс глазодвигательных симптомов происходит в течение нескольких часов или дней, атаксии – в течение 8-14 дней, восстановление уровня бодрствования – в течение нескольких дней или недель [61].

Доза тиамина, необходимая для профилактики и/или лечения ЭВ, составляет >500 мг один или два раза в день парентерально в течение 3–5 дней [21, 52, 70]. Однако по данным Thomson A.D. и соавт. (2010) и Paratrigoroulos T. и соавт. (2010), регресс неврологических симптомов у пациентов с ЭВ наступает после применения больших доз витамина В1 (500-1000 мг) в течение длительного времени (до 2 месяцев) [19, 74]. Передозировка тиаминотерапией маловероятна, т.к. витамины группы В являются водорастворимыми. Согласно рекомендациям Европейской федерации неврологических обществ, тиамин предпочтительнее вводить внутривенно, а не внутримышечно [31]. Пероральный прием витамина В1 менее эффективен для лечения ЭВ [70].

Таким образом, несмотря на отсутствие единой утвержденной схемы терапии ЭВ оптимальной является следующая тактика: тиамин 1000 мг/сутки парентерально 4–7 дней с последующим переходом на пероральный прием в дозе от 100 до 1000 мг/сутки в течение 30 дней. Назначение высоких доз не предусмотрено инструкцией по применению тиамина (разрешенные пути введения – внутрь и внутримышечно) и должно проводиться на основании решения врачебной комиссии.

Магний является важным кофактором в метаболизме ТПФ, поэтому при лечении пациентов с тиаминовой недостаточностью необходимо контролировать и при необходимости восполнять концентрацию магния в сыворотке крови [60].

У большинства пациентов с ЭВ развиваются расстройства сознания и дыхания, которые требуют искусственной вентиляции легких (ИВЛ). Неотложная диагностика позволяет избежать развития аспирационного синдрома, связанного с расстройствами сознания и дыхания.

Пациентам с ЭВ необходима терапия, направленная на профилактику развития гнойно-септических и вентротромботических осложнений, таких как:

- госпитальная (нозокомиальная) пневмония,
- катетер-ассоциированные инфекции крови,
- инфекции мочевыводящих путей,
- тромбоз глубоких вен верхних и нижних конечностей,
- тромбоэмболия легочной артерии.



Гнойно-септические и вентромботические осложнения приводят к:

- увеличению сроков стационарного лечения,
- повышению рисков развития летального исхода.

Госпитальная пневмония – развитие воспалительной инфильтрации ткани легких спустя двое или более суток от момента госпитализации. Пневмония, возникающая через 48–72 ч после начала ИВЛ, – ИВЛ-ассоциированная.

Основные факторы риска развития нозокомиальной пневмонии у больных с ЭВ:

- недостаточное питание на догоспитальном этапе,
- уровень бодрствования по ШКГ <9 баллов,
- длительность ИВЛ более 3 суток,
- использование блокаторов H<sub>2</sub>-гистаминовых рецепторов,
- хронические заболевания легких,
- курение,
- сахарный диабет.

До начала антибактериальной терапии пневмонии следует выполнить забор отделяемого нижних дыхательных путей с целью микробиологического исследования. Оценку динамики воспалительных изменений легких необходимо проводить посредством клинических и/или микробиологических исследований.

К клиническим показателям разрешения пневмонии относят:

- уменьшение количества гнойной мокроты,
- снижение лейкоцитоза,
- снижение температуры тела до показателей нормотермии,
- рентгенологическое подтверждение разрешения воспалительного процесса легочной ткани.

Факторами риска развития катетер-ассоциированных инфекций являются:

- катетеризация бедренных, яремных вен и периферических вен нижних конечностей,
- использование катетеров из полиэтилена и поливинил-хлорида,
- длительность катетеризации свыше 4 суток,
- несоответствие объема катетеризируемой вены и катетера (установка толстого катетера в тонкую вену),
- иммуносупрессия,

- пожилой возраст.

Диагностика катетер-ассоциированных инфекций так же, как и других гнойно-септических осложнений, основана на клинических и лабораторных данных. Терапия катетер-ассоциированных инфекций –назначение эмпирической антибактериальной терапии на основе мониторинга микрофлоры отделения с последующей коррекцией по результатам микробиологического исследования.

Факторы риска инфекции мочевыводящих путей:

- длительная катетеризация мочевого пузыря,
- женский пол,
- сахарный диабет,
- уремия,
- пожилой возраст.

Риск развития венотромботических и трофических осложнений у пациентов с ЭВ увеличивается в связи с ограничением подвижности. Мероприятия, направленные на профилактику венотромботических осложнений, включают:

- раннюю активизацию,
- предотвращение водно-электролитных расстройств,
- назначение профилактических доз низкомолекулярного или нефракционированного гепарина,
- применение перемежающейся пневмокомпрессии.

Однако даже своевременная диагностика и раннее начало лечения ЭВ, развившийся на фоне тяжелой сопутствующей соматической патологии, не гарантируют благоприятного исхода заболевания.

## ПРОФИЛАКТИКА ЭНЦЕФАЛОПАТИИ ВЕРНИКЕ

Mechanick J.I. и соавт. (2013) рекомендуют проводить скрининг уровня тиамин и/или профилактическое применение витамина В1 пациентам после бариатрической операции, у которых присутствуют следующие факторы риска развития тиаминной недостаточности: быстрая потеря веса, длительная рвота, парентеральное питание или чрезмерное употребление алкоголя в анамнезе [17]. По другим данным, пациентам, перенесшим бариатрическую операцию, следует тщательно следить за питанием с рутинным мониторингом уровня микроэлементов через 6 недель, 3, 6 и 12 месяцев, а затем ежегодно после оперативного вмешательства. Кроме того, больным, перенесшим бариатрическое вмешательство необходимо принимать поливитаминные препараты на протяжении всей жизни [50]. Одновременный прием других витаминов группы В, включая витамин В6 и В12 в дозах 100 мг и 1000 мг в сутки, соответственно, также необходим для пациентов после бариатрической операции [3]. К дозе тиамин также рекомендовано добавлять 4 мг рибофлавина, 50 мг пиридоксина, 160 мг никотинамида, а также 500 мг витамина С в сутки [6]. Данную терапию следует начинать как можно раньше для того, чтобы избежать возможного развития необратимых последствий [13].

Необходимо учитывать, что смеси для парентерального питания могут не содержать витамины группы В, в том числе и В1. В связи с этим у пациентов после обширных хирургических вмешательств на ЖКТ и длительное время находящихся на парентеральном питании, с целью профилактики развития ЭВ следует добавить к терапии витамины группы В и тиамин в частности с учетом их суточной потребности [39, 49].

## ЗАКЛЮЧЕНИЕ

Энцефалопатия Вернике – жизнеугрожающее состояние, поздняя диагностика и несвоевременно начатое лечение могут приводить к необратимым изменениям головного мозга, тяжелой инвалидизации и летальному исходу. Многообразии клинических симптомов, а также невысокая настороженность врачей в отношении ЭВ, затрудняют диагностику и своевременное начало терапии. Оптимальным методом нейровизуализации у пациентов с ЭВ является МРТ в режимах T2 FLAIR и DWI. Оценка уровня тиамин крови не является обязательной перед началом терапии. Введение тиамин необходимо начинать без лабораторного подтверждения дефицита. Для установления диагноза необходим тщательный анализ анамнестических сведений, клинической и радиологической картины, которые позволяют избежать гипердиагностики острых нарушений мозгового кровообращения. Превентивное назначение тиамин в дозе 1000 мг в сутки оправдано при любом клиническом подозрении на энцефалопатию Вернике. У большинства пациентов с ЭВ развиваются расстройства сознания и дыхания, которые требуют ИВЛ. Неотложная диагностика позволяет избежать развития аспирационного синдрома, связанного с расстройствами сознания и дыхания. Пациент с ЭВ – пациент с ограничением подвижности, следовательно, необходимы мероприятия, направленные на профилактику венотромботических и трофических осложнений.

## СПИСОК ИСПОЛЬЗОВАННЫХ ИСТОЧНИКОВ

1. Клинические случаи энцефалопатии Вернике / Г.Р. Рамазанов, Э.А. Ковалева, В.Н. Степанов [и др.] // Журнал им. Н.В. Склифосовского «Неотложная медицинская помощь». – 2020. – Т. 9, № 2. – С. 292-297.
2. Корсаков, С.С. Курс психиатрии: в 2-х т. / С.С. Корсаков. – 2-е изд. - Москва: Типо-литография В. Рихтер, 1901. – Т. 1- 677 с.; Т. 2- 679 с.
3. A cluster of polyneuropathy and Wernicke-Korsakoff syndrome in a bariatric unit / L.C. Chaves, J. Faintuch, S. Kahwage, F. de A. Alencar // *Obes. Surg.* – 2002. – Vol. 12, N. 3. – P. 328-334.
4. Activity-dependent regulation of energy metabolism by astrocytes: an update / L. Pellerin, A.K. Bouzier-Sore, A. Aubert [et al.] // *Glia.* - 2007. – Vol. 55, N. 12. – P. 1251-1262.
5. Akhouri, S. Wernicke-Korsakoff Syndrome [Updated 2023 Jun 26] / S. Akhouri, J. Kuhn, E.J. Newton. - StatPearls [Internet]. - Treasure Island (FL): StatPearls Publishing; 2023 Jan-.
6. Alcohol – Can the NHS Afford It? Recommendations for a Coherent Alcohol Strategy for Hospitals / A Working party of the Royal college of Physicians. - London, UK: Royal College of Physicians, 2001. – 57 p.
7. An international perspective on the prevalence of the Wernicke-Korsakoff syndrome / C. Harper, P. Fornes, C. Duyckaerts [et al.] // *Metab. Brain. Dis.* – 1995. – Vol. 10, N. 1. – P. 17-24.
8. Assessment of thiamin status in chronic renal failure patients, transplant recipients and hemodialysis patients receiving a multivitamin supplementation / T. Frank, K. Czeche, R. Bitsch, G. Stein // *Int. J. Vitam. Nutr. Res.* – 2000. – Vol. 70, N. 4. – P. 159-166.
9. Astrocyte swelling due to hypotonic or high K<sup>+</sup> medium cause inhibition of glutamate and aspartate uptake and increases their release / H.K. Kimelberg, E. Rutledge, S. Goderie, C. Charniga // *J. Cereb. Blood Flow Metab.* – 1995. – Vol. 15, N. 3. – P. 409-416.
10. Bettendorff, L. Biological functions of thiamine derivatives: focus on noncoenzyme roles / L. Bettendorff, P. Wins // *OA Biochem.* – 2013. – Vol. 1, N. 1. – P. 1-10.
11. Blood thiamin and thiamine phosphate ester concentrations in alcoholic patient and non-alcoholic liver disease / M. Dancy, G. Evans, M.K. Gaitonde, J.D. Maxwell // *Br. Med. J. (Clin. Res. Ed.)*. – 1984. – Vol. 289. – P. 79-82.
12. Brown, G.C. Regulation of mitochondrial respiration by nitric oxide inhibition of cytochrome C oxidase / G.C. Brown // *Biochim. Biophys. Acta.* – 2001. – Vol. 1504, N. 1. – P. 46-57.
13. Butterworth R.F. Pathophysiologic mechanisms responsible for the reversible (thiamine-responsive) and irreversible (thiamine non-responsive) neurologic symptoms of Wernicke's encephalopathy / R.F. Butterworth // *Drug Alcohol. Rev.* – 1993. – Vol. 12, N. 3. – P. 315-322.

14. Butterworth, R.F. Activities of thiamine-dependent enzymes in two experimental models of thiamine-deficiency encephalopathy: 2.  $\alpha$ -ketoglutarate / R.F. Butterworth, J.F. Giguere, A.M. Besnard // *Neurochem. Res.* - 1986. – Vol. 11, N. 4. – P. 567-577.
15. Chandrakumar, A. Review of thiamine deficiency disorders: Wernicke encephalopathy and Korsakoff psychosis / A. Chandrakumar, A. Bhardwaj, G. 't Jong // *J. Basic Clin Physiol Pharmacol.* – 2019.- Vol. 30, N. 2. – P. 153-162.
16. Clinical characteristics and MR imaging features of nonalcoholic wernicke encephalopathy / G.Q. Fei, C. Zhong, L. Jin [et al.] // *AJNR Am. J. Neuroradiol.* – 2008. – Vol. 29, N. 1. – P. 164–169.
17. Clinical practice guidelines for the perioperative nutritional, metabolic, and nonsurgical support of the bariatric surgery patient – 2013 update: Cosponsored by American Association of Clinical Endocrinologists, The Obesity Society and American Society for Metabolic & Bariatric Surgery/ J.I. Mechanick, A. Youdim, D.B. Jones [et al.] // *Surg. Obes. Relat. Dis.* – 2013. – Vol. 9. – P. 159-191.
18. Combs, G.F. The Vitamins: Fundamental Aspects in Nutrition and Health / G.F. Combs. – 3<sup>rd</sup> eds. - San Diego, CA: Academic Press, 2012. – 603 p.
19. Complete recovery from undertreated Wernicke-Korsakoff syndrome following aggressive thiamin treatment / T. Paparrigopoulos, E. Tzavellas, D. Karaiskos [et al.] // *In Vivo.* – 2010. – Vol. 24, N. 2. – P. 231-233.
20. Comprehensive review of Wernicke encephalopathy: pathophysiology, clinical symptoms and imaging findings / Y. Ota, A.A. Capizzano, T. Moritani [et al.] // *Jpn. J. Radiol.* – 2020. – Vol. 38, N. 9. – P. 809-820.
21. Cook, C.C. B-vitamin deficiency and neuropsychiatric syndrome in alcohol misuse / C.C. Cook, P.M. Hallwood, A.D. Thomson // *Alcohol. Alcohol.* – 1998. – Vol. 33, N. 4. – P. 317-336.
22. Coronary artery bypass graft surgery depletes plasma thiamine levels / M.W. Donnino, M.N. Cocchi, H. Smithline [et al.] // *Nutrition.* – 2010. – Vol. 26, N. 1. – P. 133-136.
23. Correlation of enzymatic, metabolic, and behavioural deficits in thiamine deficiency and its reversal / G.E. Gibson, H. Ksiezak-Reding, K.F. Sheu [et al.] // *Neurochem. Res.* – 1984. – Vol. 9, N. 6. – P. 803-814.
24. Dietary Reference Intakes for Thiamin, Riboflavin, Niacin, Vitamin B6, Folate, Vitamin B12, Pantothenic Acid, Biotin, and Choline / Institute of Medicine (US) Standing Committee on the Scientific Evaluation of Dietary Reference Intakes and Its Panel on Folate, Other B Vitamins, and Choline. - Washington, DC: Food and Nutrition Board, National Academy Press, 1998.
25. Differences between alcoholic and nonalcoholic patients with wernicke encephalopathy: a multicenter observational study / A.J. Chamorro, Rosón- B. Hernández, J.A. Medina-García [et al.] // *Mayo Clin. Proc.* – 2017. – Vol. 92, N. 6. -P. 899–907.

26. Diffusion abnormalities in patients with Wernicke encephalopathy / M.J. Doherty, N.F. Watson, K. Uchino [et al.] // *Neurology*. – 2002. – Vol. 58, N. 4. – P. 655–657.
27. Diffusion weighted imaging of cerebellar lesions in Wernicke's encephalopathy / B. Lapergue, I. Klein, J.M. Olivot, P. Amarenco // *J. Neuroradiol.* – 2006. – Vol. 33, N. 2. – P. 126–128.
28. Dual system of intestinal thiamine transport in humans / A.M. Hoyumpa Jr, R. Strickland, J.J. Sheehan [et al.] // *J. Lab. Clin. Med.* – 1982. – Vol. 99, N. 5. – P. 701-708.
29. Eder, L. Possible involvement of thiamine in acetylcholine release / L. Eder, L. Hirt, Y. Dunant // *Nature*. – 1976. – Vol. 254, N. 5582. – P. 186-188.
30. Effects of B vitamins on glutamate induced neurotoxicity in retinal cultures / K. Kaneda, M. Kikuchi, S. Kashii [et al.] // *Eur. J. Pharmacol.* – 1997. – Vol. 322, N. 2-3. – P. 259-264.
31. EFNS guidelines for diagnosis, therapy and prevention of Wernicke encephalopathy / R. Galvin, G. Bråthen, A. Ivashynka [et al.]; European Federation of Neurological Societies // *Eur. J. Neurol.* – 2010. – Vol. 17, N. 12. – P. 1408-1418.
32. Frank, L.L. Nutritional Management of the Bariatric Surgery Patient / L.L. Frank. - Clarksville, MD: Wolf Rinke Associates, 2012. – 158 p.
33. Frank, L.L. Thiamin in Clinical Practice / L.L. Frank // *JPEN J. Parenter. Enteral. Nutr.* – 2015. – Vol. 39, N. 5. – P. 503-520.
34. From the Centers for Disease Control and Prevention. Lactic acidosis traced to thiamine deficiency related to nationwide shortage of multivitamins for total parenteral nutrition—United States, 1997 // *JAMA*. – 1997. – Vol. 278, N. 2. – P. 109, 111.
35. Geng, M.Y. The effects of thiamine and oxythiamine on the survival of cultured brain neurons / M.Y. Geng, H. Saito, H. Katsuki // *Jpn. J. Pharmacol.* – 1995. – Vol. 68, N. 3. – P. 349-352.
36. Gibson, G.E. Interactions of oxidative stress with thiamine homeostasis promote neurodegeneration / G.E. Gibson, H. Zhang // *Neurochem. Int.* – 2002. – Vol. 40, N. 6. – P. 493-504.
37. Gollobin, C. Bariatric beriberi / C. Gollobin, W. Marcus // *Obes. Surg.* – 2002. – Vol. 12, N. 3. – P. 309-311.
38. Gropper, S.S. Advanced Nutrition and Human Metabolism / S.S. Gropper, J.L. Smith, J.L. Groff. - 5<sup>th</sup> ed. - Belmont, CA: Wadsworth, 2009.
39. Hammoud, N. Chronic neurologic effects of alcohol / N. Hammoud, J. Jimenez-Shahed // *Clin. Liver Dis.* – 2019. – Vol. 23, N. 1. – P. 141–155.
40. Harper, C.G. Clinical signs in the Wernicke Korsakoff complex: a retrospective analysis of 131 cases diagnosed at necropsy / C.G. Harper, M. Giles, R. Finlay-Jones // *J. Neurol. Neurosurg. Psychiatry*. – 1986. – Vol. 49, N. 4. – P. 341–345.

41. Harper, C.G. Nutritional and Metabolic Disorders / C.G. Harper, R.F. Butterworth // *Greenfield's Neuropathology* / eds. D.I. Graham, P.L. Lantose. - London, UK: Arnold, 1997. – P. 601-655.
42. Hazell, A.S. Update of cell damage mechanisms in thiamine deficiency: focus on oxidative stress, excitotoxicity, and inflammation / A.S. Hazell, R.F. Butterworth // *Alcohol. Alcohol.* – 2009. – Vol. 44, N. 2. – P. 141-147.
43. Increased brain endothelial nitric oxide synthase expression in thiamine deficiency: relationship to selective vulnerability / M. Kruse, D. Navarro, P. Desjardins, R.F. Butterworth // *Neurochem. Int.* - 2004. –Vol. 45, N. 1. – P. 49-56.
44. Increased cerebral free radical production during thiamine deficiency / P.J. Langlais, G. Anderson, S.X. Guo, S.C. Bondy // *Metab. Brain. Dis.* – 1997. – Vol. 12, N. 2. – P. 137-143.
45. Induction of nitric oxide synthase and microglial responses precede selective cell death induced by chronic impairment of oxidative metabolism / N.Y. Calingasan, L.C. Park, L.L. Calo [et al.] // *Am. J. Pathol.* – 1998. – Vol. 153, N. 2. – P. 599-610.
46. Jung, Y.C. Neuroimaging of Wernicke's encephalopathy and Korsakoff's syndrome / Y.C. Jung, S. Chanraud, E.V. Sullivan // *Neuropsychol. Rev.* - 2012. – Vol. 22, N. 2. – P. 170–180.
47. Kim, W.J. Wernicke's Encephalopathy Presenting with Bilateral Complete Horizontal and Downward Gaze Palsy in a Malnourished Patient / W.J. Kim, M.M. Kim // *Korean J. Ophthalmol.* – 2017. – Vol. 31, N. 4. – P. 372–374.
48. Kohnke, S. Don't seek, don't find: The diagnostic challenge of Wernicke's encephalopathy / S. Kohnke, C.L. Meek // *Ann. Clin. Biochem.* – 2021. – Vol. 58, N. 1. – P. 38-46.
49. Kumar, N. Neurologic complications of bariatric surgery / N. Kumar // *Continuum (Minneapolis Minn).* – 2014. – Vol. 20, N. 3: Neurology of Systemic Disease. – P. 580-597.
50. Landais, A. Neurological complications of bariatric surgery / A. Landais // *Obes. Surg.* – 2014. – Vol. 24, N. 10. – P. 1800-1807.
51. Manzanares, W. Thiamine supplementation in the critically ill / W. Manzanares, G. Hardy // *Curr. Opin. Clin. Nutr. Metab. Care.* – 2011. – Vol. 14, N. 6. – P. 610-617.
52. MR imaging findings in alcoholic and nonalcoholic acute Wernicke's encephalopathy: a review / G. Manzo, A. De Gennaro, A. Cozzolino [et al.] // *Biomed. Res. Int.* – 2014. – Vol. 2014. – P. 503-596.
53. Myths and misconceptions of Wernicke's encephalopathy: what every emergency physician should know / M.W. Donnino, J. Vega, J. Miller, M. Walsh // *Ann. Emerg. Med.* – 2007. – Vol. 50, N. 6. – P. 715-721.
54. Naidoo, D.P. Autopsy prevalence of Wernicke's encephalopathy in alcohol-related disease / D.P. Naidoo, A. Bramdev, K. Cooper // *S. Afr. Med. J.* – 1996. – Vol. 86, N. 9. – P. 1110-1112.



55. Neuronal MCP-1 mediates microglia recruitment and neurodegeneration induced by the mild impairment of oxidative metabolism / G. Yang, Y. Meng, W. Li [et al.] // *Brain Pathol.* – 2011. – Vol. 21, N. 3. – P. 279-297.
56. Nutrition and alcoholic encephalopathies / A.D. Thomson, M.D. Jeyasingham, O.E. Pratt, G.K. Shaw // *Acta Med. Scan. Suppl.* – 1987. – Vol. 717. – P. 55-65.
57. Nutritional deficiencies after bariatric surgery / B.S. Bal, F.C. Finelli, T.R. Shope, T.R. Koch // *Nat. Rev. Endocrinol.* – 2012. – Vol. 8, N. 9. – P. 544-556.
58. Oxidative stress and a key metabolic enzyme in Alzheimer brains, cultured cells, and an animal model of chronic oxidative deficits / G.E. Gibson, L.C. Park, H. Zhang [et al.] // *Ann. N Y Acad. Sci.* – 1999. – Vol. 893. – P. 79-94.
59. Oxygen free radical involvement in ischemia and reperfusion injury to the brain / W. Cao, J.M. Carney, A. Duchon [et al.] // *Neurosci. Lett.* - 1988. – Vol. 88. – P. 235-238.
60. Parenteral multivitamin products: drugs for human use; drug efficacy study implementation; amendment / U.S. Department of Health and Human Services. Food and Drug Administration [Docket No. 79N-0113; DESI 2847] // *Federal Reg.* 2000. – Vol. 65, N. 77. – P. 21200-21201.
61. Patel, S. Wernicke's Encephalopathy / S. Patel, K. Topiwala, L. Hudson // *Cureus.* – 2018. – Vol. 10, N. 8. – P. e3187.
62. Romanenko, A.V. Effect of thiamine on neuromuscular transmission of smooth muscles / A.V. Romanenko, V.M. Gnatenko, I.A. Vladimirova // *Neurophysiology.* -1994. – Vol. 26, N. 6. – P. 370-376.
63. Sechi, G. Wernicke's encephalopathy: new clinical settings and recent advances in diagnosis and management / G. Sechi, A. Serra // *Lancet Neurol.* – 2007. – Vol. 6, N. 5. – P. 442-455.
64. Small intestinal bacterial overgrowth and thiamin deficiency after Roux-en-Y gastric bypass surgery in obese patients / S.V. Lakhani, H.N. Shah, K. Alexander [et al.] // *Nutr. Res.* – 2008. – Vol. 28, N. 5. – P. 293-298.
65. Smithline, H.A. Pharmacokinetics of high-dose oral thiamine hydrochloride in healthy subjects / H.A. Smithline, M. Donnino, D.J. Greenblatt // *BMC Clin. Pharmacol.* – 2012. – Vol. 12. – P. 4.
66. Stroh, C. Beriberi, a severe complication after metabolic surgery: review of the literature / C. Stroh, F. Meyer, T. Manger // *Obes. Facts.* – 2014. – Vol. 7, N. 4. – P. 246-252.
67. Swelling-induced release of glutamate, aspartate, and taurine from astrocyte cultures / H.K. Kimelberg, S.K. Goderie, S. Higman [et al.] // *J. Neurosci.* – 1990. – Vol. 10, N. 5. – P. 1583-1591.
68. The physiology and pathophysiology of nitric oxide in the brain / F.X. Guix, I. Uribealago, M. Coma, F.J. Muñoz // *Prog. Neurobiol.* – 2005. – Vol. 76, N. 2. – P. 126-152.

69. The role of neurotransmitters in the genesis of uremic encephalopathy / S. Biasioli, G. D'Andrea, S. Chiaramonte [et al.] // *Int. J. Artif. Organs.* – 1984. – Vol. 7, N. 2. – P. 101-106.
70. The Royal College of Physicians Report on Alcohol: guidelines for managing Wernicke's encephalopathy in the accident and emergency department / A.D. Thomson, C.C. Cook, R. Touquet, J.A. Henry; Royal College of Physicians, London // *Alcohol. Alcohol.* – 2002. – Vol. 37, N. 6. – P. 513-521.
71. Thiamin deficiency in critically ill patients with sepsis / M.W. Donnino, E. Carney, M.N. Cocchi [et al.] // *J. Crit. Care.* – 2010. – Vol. 25, N. 4. – P. 576-581.
72. Thiamine deficiency disorders: diagnosis, prevalence, and a roadmap for global control programs / K.C. Whitfield, M.W. Bourassa, B. Adamolekun [et al.] // *Ann. N Y Acad. Sci.* – 2018. – Vol. 1430, N. 1. – P. 3-43.
73. Thiamine status in humans and content of phosphorylated thiamine derivatives in biopsies and cultured cells / M. Gangolf, J. Czerniecki, M. Radermecker [et al.] // *PLoS One.* – 2010. – Vol. 5, N. 10. – P. e13616.
74. Thomson, A.D. Biomarkers for detecting thiamine-deficiency-improving confidence and taking a comprehensive history are also important / A.D. Thomson, E.J. Marshall, I. Guerrini // *Alcohol. Alcohol.* – 2010. – Vol. 45, N. 2. – P. 213.
75. Thomson, A.D. Mechanisms of vitamin deficiency in chronic alcohol misusers and the development of the Wernicke-Korsakoff syndrome / A.D. Thomson // *Alcohol. Alcohol. Suppl.* – 2000. – Vol. 35, Suppl 1. – P. 2-7.
76. Thomson, A.D. Patterns of 35S-thiamin hydrochloride absorption in malnourished, alcoholic patient / A.D. Thomson, H. Baker, C.M. Leevy // *J. Lab. Clin. Med.* – 1970. – Vol. 76, N. 1. – P. 34-45.
77. Todd, K.G. Early microglial response in experimental thiamine deficiency: an immunohistochemical analysis / K.G. Todd, R.F. Butterworth // *Glia.* – 1999. – Vol. 25, N. 2. – P. 190-198.
78. Urinary loss of thiamine is increased by low doses of furosemide in healthy volunteers / J. Rieck, H. Halkin, S. Almog [et al.] // *J. Lab. Clin. Med.* – 1999. – Vol. 134, N. 3. – P. 238-243.
79. Vasan, S. Wernicke Encephalopathy. StatPearls [Internet] / S. Vasan, A. Kumar. - Treasure Island (FL): StatPearls Publishing; 2023 Jan. 2023 Aug 14.
80. Vitamin B1 status assessed by direct measurement of thiamin pyrophosphate in erythrocytes or whole blood by HPLC: comparison with erythrocyte transketolase activation assay / D. Talwar, H. Davidson, J. Cooney, D. St. JO'Reilly // *Clin. Chem.* – 2000. – Vol. 46, N. 5. – P. 704-710.
81. Vitamin preparations as dietary supplements and as therapeutic agents. Council on Scientific Affairs / American Medical Association // *JAMA.* – 1987. – Vol. 257, N. 14. – P. 1929-1936.
82. Wernicke encephalopathy: MR findings and clinical presentation / S. Weidauer, M. Nichtweiss, H. Lanfermann, F.E. Zanella // *Eur. Radiol.* - 2003.- Vol. 13, N. 5. – P. 1001–1009.

83. Wernicke encephalopathy: MR findings at clinical presentation in twenty-six alcoholic and nonalcoholic patients / G. Zuccoli, M. Gallucci, J. Capellades [et al.] // *AJNR Am. J. Neuroradiol.* – 2007. – Vol. 28, N. 7. – C. 1328–1331.
84. Wernicke, C. *Lehrbuch der Gehirnkrankheiten für Aerzte und Studirende* / C. Wernicke. – Bd. 2. - Kassel, Germany: Theodor Fischer, 1881. – S. 229-242.
85. Wernicke-Korsakoff syndrome despite no alcohol abuse: A summary of systematic reports / E. Oudman, J.W. Wijnia, M.J. Oey [et al.] // *J. Neurol. Sci.* – 2021. – Vol. 426. – P. 117482.
86. Wernicke's encephalopathy revisited. Translation of the case history section of the original manuscript by Carl Wernicke 'Lehrbuch der Gehirnkrankheiten für Aerzte und Studirende' (1881) with a commentary / A.D. Thomson, C.C. Cook, I. Guerrini [et al.] // *Alcohol. Alcohol.* – 2008. – Vol. 43, N. 2. – P. 174-179.
87. Wernicke's encephalopathy: is diffusion-weighted MRI useful? / J. Halavaara, A. Brander, J. Lyytinen [et al.] // *Neuroradiology.* – 2003. – Vol. 45, N. 8. – P. 519–523.
88. Wijnia J.W. A Clinician's View of Wernicke-Korsakoff Syndrome / J.W. Wijnia // *J. Clin. Med.* - 2022. – Vol. 11, N. 22. – P. 6755.
89. Yamashita, H. The effects of thiamin and its phosphate esters on dopamine release in the rat striatum / H. Yamashita, Y.X. Zhang, S. Nakamura // *Neurosci. Lett.* – 1993. – Vol. 158, N. 2. – P. 229-231.
90. Zuccoli, G. Neuroimaging findings in acute Wernicke's encephalopathy: review of the literature / G. Zuccoli, N. Pipitone // *AJR Am. J. Roentgenol.* - 2009. – Vol. 192, N. 2. – P. 501–508.